

PRECOP II

ARTÍCULO DIVULGACIÓN TÉCNICA

Observación y monitoreo de las deposiciones fecales, su relación con el proceso digestivo del ganado y la pérdida de nutrientes

Ing. Zoot. Salome, C. Guerra
AER Esperanza-CRSF-INTA
Email: caro_salogue@yahoo.com.ar
Ing. Agr. (MSc) Miriam Gallardo
Ing. Agr. (MSc) Horacio Castro
Instituto de Patobiología CNIA-INTA Castelar

Introducción

La observación rutinaria, principalmente, de la consistencia y color de las deposiciones fecales de los animales es una práctica muy sencilla que se utiliza con frecuencia y desde hace tiempo para monitorear los procesos digestivos.

El estiércol está compuesto principalmente por residuos de alimentos que no fueron utilizados y diversos productos de la fermentación; como bacterias ruminales y hasta descamaciones de los epitelios del tracto gastrointestinal.

Se puede encontrar alimento no digerido en las deposiciones fecales ya sea porque son indigestibles -como la fibra muy lignificada-, o porque pasan rápidamente por el tracto gastrointestinal sin tiempo para ser digeridos, como es el caso de algunas secciones de fibra del forraje, alimentos en partículas muy finas y hasta granos enteros.

Por estos motivos realizar un detenido monitoreo a campo de las deposiciones (en los potreros y/ó corrales de alimentación) puede contribuir a interpretar y corregir problemas de alimentación.

Pérdidas energéticas del proceso digestivo

La energía de los diversos alimentos que conforman las dietas de las vacas lecheras no es aprovechada en su totalidad produciéndose diversas pérdidas a lo largo del tracto digestivo. Si se considera que las pérdidas de alimento en las fecas constituyen la principal "fuga de energía" del sistema animal y por ende determinantes de la digestibilidad de la dieta, es necesario realizar un breve recordatorio de la partición de la energía, en función de la

calidad del alimento. A modo de ejemplo, en la Figura N° 1 se muestran las composiciones de las pérdidas teóricas de energía en vacas lecheras consumiendo dos raciones de diferente digestibilidad.




Figura N° 1: Partición relativa de la energía total consumida por vacas lecheras con dietas de diferente digestibilidad.

El proceso digestivo, en términos generales, es poco eficiente aún con dietas de alta digestibilidad. Como se puede apreciar en la Figura N° 1, la gráfica A (arriba), para una digestibilidad del 70% la energía disponible para la síntesis de leche (ENI) sigue siendo relativamente baja, alrededor de sólo el 25% del total de energía consumida por el animal. Pero cuando la calidad de los alimentos disminuye o el desbalance entre nutrientes de la dieta es importante, la magnitud de las pérdidas se incrementa sustancialmente (gráfica B).

Las pérdidas más sencillas de controlar son en primer orden las derivadas de las fecas y luego las que corresponden a los gases de fermentación (Metano), ambas pueden disminuir sensiblemente a través de dietas equilibradas; como una adecuada relación energía-proteínas, con alta calidad de la fibra del forraje y suministrando diariamente los alimentos de forma tal que se produzcan buenas sincronizaciones ruminales de los diferentes nutrientes contenidos en ellos.

La forma física y el procesamiento de los ingredientes de la ración van a influir significativamente en el aprovechamiento de los nutrientes ya que pueden afectar significativamente las funciones ruminales y el proceso global de la digestión.

La materia fecal y sus características

Conocer las características de las deposiciones fecales de las vacas lecheras va a ser una herramienta que permitirá evaluar los procesos digestivos como el grado de eficiencia de aprovechamiento de los nutrientes, corregir problemas nutricionales y monitorear cambios en las dietas.

Dentro de las características a observar se encuentran el **color**, el **olor** y la **consistencia**.

El **color** y el **olor** de las deposiciones tienen una relación directa con el tipo de ingrediente principal de la dieta, con el contenido de bilis y de la tasa de pasaje.

1. Si los animales consumen pasto fresco (pastoreo directo o pasto picado) en las fecas predominará en general el color verde oscuro.
2. Si la base forrajera es fuerte en ensilado de maíz o de sorgos forrajeros, tenderán a ser de color marrón-oliva. En los casos de sorgo granífero, con mucho tanino, la apariencia puede ser rojo-oscuro.
3. En las dietas TMR (total mezcladas) con ensilajes, heno y abundantes concentrados (granos, proteínas), el color aparece como amarillo-oliva.

Si se reduce la tasa de pasaje las deposiciones tienden a tomar un color marrón oscuro.

En ocasiones la materia fecal de tipo diarreica; consecuencia de dietas con altos niveles de concentrados y escasa fibra, puede observarse de color grisácea, con un aspecto blanquecino (capa tenue de color blanca) luego de unas horas a la intemperie. En este caso, la cantidad y tipo de carbohidratos, almidón principalmente determinará el color predominante.

El **olor** penetrante y desagradable de muchas fecas tiene también estrecha relación con la extensión de las fermentaciones de los concentrados –principalmente almidón-, cuando ellas ocurren máxime en la última porción del tracto gastrointestinal (intestino grueso y ciego)

La **consistencia** de las deposiciones fecales estará afectada por el agua y el contenido de fibra en la misma como también del tipo de forrajes y la tasa de pasaje de los alimentos a lo largo del tracto gastrointestinal. En función de la consistencia (grado de humedad) y características físicas (aspecto visual), se pueden distinguir cuatro tipos generales de deposiciones, con sus correspondientes variantes. En los siguientes esquemas se describen las principales:

1) **Consistencia "firme"**

Características: son fecas duras que se deponen como una única unidad en forma piramidal, relativamente secas (bajo contenido de humedad). En general son de color marrón oscuro y no poseen un olor intenso. Al tacto son ásperas, con abundantes partículas de fibras gruesas, sin rastros visibles de grano ni alimentos que se puedan distinguir fácilmente. En casos extremos, la forma de la deposición puede dejar rastros ondulados de los movimientos del intestino al evacuar. En la Figura N° 2 se observa este tipo de deposiciones.




Figura N° 2: Deposiciones de consistencia firme.

Diagnóstico: Consumo de abundante fibra entera de regular calidad con alto grado de lignificación y largo tiempo de retención en el rumen –lenta tasa de pasaje-, escaso nivel de proteína en la dieta en especial de compuestos nitrogenados degradables. Provoca efecto "llenado ruminal" que conduce a menores consumos. Generalmente coincide con pH de rumen de alrededor de 7 o levemente superior. Pueden presentarse en vaquillonas, vacas secas o vacas en fines de lactancia. Si éste tipo de fecas se presentan en vacas de alta producción, durante el 1er tercio de lactancia reflejan una condición de subnutrición y consecuentemente menores rendimientos de leche con elevadas concentraciones de grasa butirosa y bajos porcentajes de proteína.

2) **Consistencia "ideal"**

Características: Deposición menos firme que la anterior, suavemente redondeada en sus bordes, dejando en el centro una leve depresión (donde, por dichos de algunos expertos "podría colocarse una flor de margarita"). Al tacto es suave y levemente pastosa y homogénea, no se visualizan fácilmente partículas de fibra larga ni granos enteros o parcialmente digeridos. En la Figura N°3 se presenta este caso.



Figura N° 3: Deposición de consistencia ideal.

Diagnóstico: Indica una dieta balanceada, correcta cantidad y calidad de Fibra (FDN_{ef}). En el rumen se forma un "entramado" fibroso en la capa superior que promueve una adecuada masticación, rumia e insalivación. Indica buena sincronización, con pH ruminal promedio diario de 6-6,5. Adecuado consumo voluntario y buen nivel de producción y composición de sólidos en leche. En vacas de alto consumo y producción (tasa de pasaje más rápida), se pueden observar con una consistencia más ligera, pero siempre depuesta en una única unidad.

3) Consistencia "blanda"

Característica: Deposición acuosa y de olor penetrante. Presenta una forma aplanada y expandida de tal manera que al deponerse "salpica" bastante. Es inconsistente y resbaladiza al tacto, muchas veces se nota la presencia de restos de "mucus" (mucina/fibrina) del tracto gastrointestinal, el cual es arrastrado junto a las demás partículas por la rápida tasa de pasaje de la dieta (flechas en foto Izquierda). En casos extremos, son fecas con presencia de "burbujas de gas" (alimento que pasó de largo y fue fermentado en el ciego e intestino grueso). En contacto con el aire presenta una coloración levemente grisácea. Se distinguen fácilmente partículas aisladas de finas fibras largas (> 1 cm) y granos enteros o partidos que no fueron digeridos como consecuencia de la alta tasa de pasaje. Coincide con un rumen de tipo ácido, con pH inferior a 6 en buena parte del día. En la Figura N° 4 se presentan este tipo de deposiciones.



Figura N° 4: Deposiciones de consistencia blanda.

Diagnóstico: Es indicativo de un déficit de fibra, principalmente FDN_{ef} . En muchas circunstancias el animal puede encontrarse en acidosis subclínica. En ocasiones estas fecas están asociadas con alimentos en estado de putrefacción; contaminados con hongos y/o con ciertos patógenos del ambiente. No obstante, es frecuente en vacas de alta producción en los primeros meses de la lactancia, que reciben elevados niveles de concentrado en la dieta. En otras categorías es común en condiciones de pastoreo de forrajes tiernos (alfalfa en otoño-primavera y verdes de invierno por ejemplo) y dietas con altos contenidos de proteína degradable y/o altos contenidos de potasio y bajos en magnesio. Generalmente se asocia con altos consumos voluntarios y muy rápidas tasas de digestión y pasaje. El contenido de sólidos de leche es normalmente bajo, principalmente el de grasa butirosa., en algunas ocasiones se presenta la inversión en las concentraciones de grasa a proteínas (más proteína que grasa). Esta condición es de "alerta" y se debe corregir rápidamente los niveles de fibra de la dieta.

4) Consistencia "chirle"

Característica: Fecas totalmente planas y acuosas, se visualiza en ocasiones entrecortada, en secciones muy extendidas como se puede ver en la Figura N° 5. Se van deponiendo en forma de "chorros", salpicando en su alrededor. Contiene abundante "mucus" intestinal, muy resbaladiza al tacto. Los garrones y cola generalmente están muy sucios con materia fecal.



Figura N° 5: Depositiones de consistencia chirle.

Diagnóstico: Representan un severo desbalance nutricional, déficit pronunciado de fibra (FDN_{ef}) y excesos de proteínas de alta degradabilidad ruminal. Asimismo pueden presentarse con dietas altas en sales y en óxido de Mg y en verano, con la ingesta abundante de agua principalmente si ésta contiene niveles altos de sulfato de magnesio.

En estos casos, se producen disturbios en el metabolismo mineral (balance aniónico-catiónico) y en el balance hídrico corporal por lo que es probable que muchos de los minerales de la dieta; aún en exceso; no se absorban adecuadamente. Es frecuente en vacas pastoreando gramíneas de invierno tiernas, como principal componente de su dieta. Este tipo de diagnóstico significa una "*alerta roja*", por lo que es necesario replantear las raciones incorporando fibra (FDN_{ef}), fuentes de energía, balanceado los minerales y los niveles de proteína degradable en rumen.

Si el rumen no funciona diariamente de manera normal, no solo se afecta la tasa de pasaje de digestión, con las posibles pérdidas que ello implica, sino que **se incrementan los riesgos de acidosis ruminal**.

Dentro de los síntomas asociados con acidosis ruminal sub-clínica que pueden permitir diagnosticarla a tiempo se encuentran:

- Importantes variaciones diarias en el consumo voluntario individual (las variaciones podrían no manifestarse en el promedio grupal).
- Deposiciones fecales muy variadas dentro del mismo grupo de alimentación (desde diarreicas a consistencia del tipo firme)
- Deposiciones con espuma, que contienen burbujas de gas.
- Rastros y apariencia de mucina/fibrina en las fecas.
- Aumento del tamaño de partículas (> 1 cm) en las deposiciones.
- Presencia de alimento no digerido, que en otra circunstancia hubieran sido metabolizado (e.i. semilla de algodón aún con el linter, restos de expeller/pellets. oleaginosas, tallos delgados y aún verdes, etc.)
- Observación de gran cantidad de grano no digerido, entero o molido (< 6 mm).
- Disminución de la masticación y la rumia.
- Reducción del pH ruminal.
- Hipermotilidad ruminal.
- Reducción de la eficiencia de conversión.
- Disminución de la producción en comparación a los cálculos previstos.
- Disminución de los sólidos de la leche (baja grasa, baja proteína y/o cambios en la relación de ambos sólidos, con más proteína que grasa).

El monitoreo de las fecas a campo y la interpretación de los resultados

Las prácticas de monitoreo del estiércol son sencillas y de rápida resolución.

Se sugiere que se lleven a cabo rutinariamente, al menos una vez por semana, entrenando al personal que normalmente lleva a cabo el manejo de los animales.

Las observaciones pueden realizarse tanto en las franjas de pastoreo como en los corrales de encierro donde se suministran henos/silajes u otros alimentos.

En el caso de las franjas de pastoreo o de corrales de alimentación, es conveniente dividir imaginariamente una superficie, lo suficientemente representativa, en cuartiles (Figura N° 6), efectuar el conteo de las deposiciones por cuartil, clasificarlas según su tipo de consistencia (*dura, normal, blanda, chirle*) y finalmente calcular la proporción de cada una sobre el total monitoreado. Teniendo identificado el rodeo en cuestión según su estado fisiológico (proporción de vacas en lactancia temprana, lactancia media, etc.), luego se procede al diagnóstico de situación.

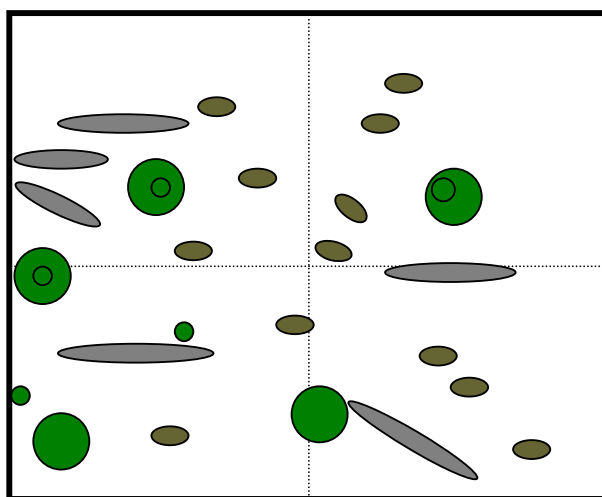


Figura N° 6: Monitoreo de las deposiciones sobre una superficie representativa de la franja de pastoreo

Normalmente alrededor de un 5% de las vacas de un mismo grupo pueden presentar deposiciones “*anormales*” y diferentes del resto y esto no debe ser visto como un problema.

Sin embargo, para el caso de un lote de animales de “alta producción” (> 30 litros/vaca/día) si la cantidad de deposiciones muy blandas se encuentra en una proporción

mayor al 40% será necesario corregir la cantidad de fibra de la dieta, principalmente la FDN_{ef} y re-ajustar los niveles de energía y de proteína.

Si por el contrario, en el total muestreado, se advierte gran heterogeneidad de tipo de estiércol podría indicar que los animales no se están alimentando en forma uniforme. Es posible que algunas vacas estén consumiendo más fibra; otras más pastura y finalmente subgrupos de vacas que estén consumiendo más silajes y/o concentrados. En estos casos es necesario corregir el sistema de suministro y, tal vez, re-agrupar los animales de manera que se elimine la competencia entre ellos (vaquillonas de 1er lactancia separadas de vacas multíparas).

Técnica de monitoreo y Evaluación

Para un monitoreo más completo, el mapeo y observación visual de las deposiciones pueden complementarse con el detalle de la presencia de alimento no digerido. En tal sentido, algunos expertos sugieren una sencilla prueba de campo.

A tal efecto, pueden tomarse 4 ó 5 muestras de fecas completas del grupo, asegurando que sean representativas y no se encuentren contaminadas.

Luego, de cada una de ellas se pueden tomar unas 8 sub-muestras de alrededor de 30 gramos cada una y colocarlas en sendos recipientes apropiados.

Posteriormente transferir cada sub-muestra del recipiente a un tamiz o colador común "de cocina" (de tamaño y profundidad suficientemente grande, con orificios de la malla de aproximadamente 1.6 mm de diámetro) y enjuagar el estiércol con una corriente continua de agua limpia, hasta que la misma fluya clara.

Finalmente, los residuos de cada colador se pueden disponer nuevamente en los recipientes limpios y desde allí observar y comparar detenidamente tipo, cantidad y calidad de las partículas de alimento que quedaron retenidas; alimentos cuyos nutrientes no fueron aprovechados.

Algunas consideraciones finales

La consistencia del estiércol de tipo blanda en un grupo de vacas puede indicar desórdenes en la salud (acidosis). El grano entero o parcialmente digerido, al igual que partículas grandes de fibra, puede indicar que existe un problema de alimentación.

Sin embargo hay un factor externo que puede alterar la consistencia de las deposiciones; es el caso del **estrés por calor**.

En verano es común que los animales; principalmente los de alta producción, alteren significativamente su consumo de alimento y su metabolismo. Para evitar los efectos negativos del calor de fermentación de los alimentos, las vacas beben más agua; consumen menos materia seca y hasta pueden reducir significativamente las actividades de rumia, insalivación y los movimientos ruminales del ciclo de mezcla y pasaje del bolo de alimento. Por tal razón, monitorear las fecas en el período estival representa una práctica más que importante que contribuirá a formular mejores dietas y manejos, evitando serios problemas de acidosis ruminal y menores eficiencias de conversión que continuaran magnificándose entrado el otoño con los problemas de patas.

El chequeo regular, a través de observaciones rigurosas; si bien esta es una técnica "subjetiva"; ayudará a prevenir los problemas y a corregirlos en tiempo y forma.

Las pérdidas de eficiencia en el proceso de alimentación no se pueden controlar totalmente, pero el esfuerzo por lograr disminuirlas redundará sin lugar a dudas en un mejor respaldo para la salud de los rodeos y un mayor beneficio económico.